

Arq Neuropsiquiatr 1994, 52(3): 439-442

**HÉRNIAS DISCAIS DORSO-LOMBARES
E SÍNDROME DA CAUDA EQUINA
COMO COMPLICAÇÕES DA DOENÇA
DE SCHEUERMANN**

RELATO DE CASO

PAULO ROBERTO DE BRITO-MARQUES

HÉRNIAS DISCAIS DORSO-LOMBARES E SÍNDROME DA CAUDA EQUINA COMO COMPLICAÇÕES DA DOENÇA DE SCHEUERMANN

RELATO DE CASO

PAULO ROBERTO DE BRITO-MARQUES*

RESUMO - É descrito o caso de um paciente com compressão medular por hérnia discal torácica sem paraplegia e síndrome da cauda equina por lesões espondilodisciais, com pequenas protrusões em L4-L5 e L5-S1, associadas à doença de Scheuermann. O paciente recuperou-se com tratamento clínico em seis meses. O estudo radiológico do caso com radiografias simples, mielografia, tomografia computadorizada e ressonância magnética da coluna vertebral e o estudo eletroneuromiográfico indica haver correspondência precisa entre o quadro clínico e as degenerações ósteo-disco-ligamentosas da coluna lombar com as raízes espinhais afetadas e hérnias lombares, assim como as sequelas ósseas da distrofia raquídea da doença de Scheuermann.

PALAVRAS-CHAVE: coluna vertebral, hérnia discal, doença de Scheuermann.

Thoracic lumbar herniated disc and cauda equina syndrome as complications of Scheuermann disease: a case report

SUMMARY - The author reports the case of a patient with spinal cord compression by a thoracic herniated disc without paraplegia as well as a cauda equina syndrome due to spondylotic and discal lesions, with small protrusions of the L4-L5 and L5-S1 discs associated with Scheuermann disease. There was complete recovery in six months with clinical treatment. The radiological evaluation using standard radiography, myelography, computed tomography, magnetic resonance imaging of the vertebral column, and electromyographic evaluation indicate a precise correlation between clinical picture and the distribution and course of lumbar spinal cord degenerations. Furthermore, a strong correlation was also found with hernias, roots and the bony sequelae of spinal cord dystrophy found in Scheuermann disease.

KEY WORDS: spine, disc herniation, Scheuermann disease.

A doença de Scheuermann (DS) é uma distrofia raquídea de crescimento que se inicia na adolescência, preferentemente no sexo masculino. De origem imprecisa, a DS é consequente a alteração da ossificação endocondral da vértebra a partir da placa cartilaginosa. Em sua etiopatogenia, intervêm fatores genéticos, hormonais e até vasculares, produzindo fragilidade do corpo vertebral na vizinhança do núcleo pulposo. A DS evolui assintomaticamente. Seu diagnóstico é confirmado na maioria das vezes por radiografia simples da coluna vertebral e sua evolução acaba na idade adulta, pela ossificação dos tecidos cartilagosos da coluna vertebral^{1,7}. A distrofia raquídea de crescimento foi descoberta por Scheuermann em 1921. Sua frequência é de 18 a 40% na população geral e raramente ocorrem complicações neurológicas^{5,6}. Em 1939 Wretblad descreveu pela primeira vez, em jovens trabalhadores braçais com DS, sintomas mielopáticos produzidos por compressão

*Disciplina de Neurologia do Departamento de Medicina Clínica da Faculdade de Ciências Médicas da Universidade de Pernambuco. Aceite: 18-dezembro-1993.

Dr. Paulo Roberto de Brito Marques - Rua Santa Terezinha 58 - 53140-170 Olinda PE - Brasil.

medular⁴. Somente em 1954 Van Lindingham encontrou hérnia discal dorsal associada a DS em um rapaz de 16 anos com paraparesia espástica².

Relatamos o caso de um paciente com síndrome plurirradicular com degeneração ósteo-disco-ligamentar da coluna vertebral associada a hérnia discal assintomática em D7-D8, aspecto este comum na DS.

RELATO DO CASO

JFAF, empresário de 54 anos, admitido em clínica privada em julho-1991, por parestesias nos membros inferiores (MMII) há 20 anos, com períodos de intermitência e progressão (às vezes, seguindo o trajeto inteiro das raízes L5-S1, principalmente à esquerda [E] e durante atividade diária), iniciando-se na região de transição lombossacra e terminando na planta dos pés concentrando-se nas nádegas e lateralmente na coxa E, sem topografia permanente. Muitos anos depois apareceu dor no terço médio da região dorsal, paravertebral, que piorava em posição ortostática e melhorava em decúbito, assim como as parestesias. Há um ano, durante o período de um mês, teve parestesias nos MMII, dificuldade para deambular, urgência urinária e fecal, ejaculação precoce, redução da emissão espermática e da potência sexual. Posteriormente, notou que, após permanecer sentado sem apoio dorsal por muito tempo, ao levantar-se andava com dificuldade durante alguns minutos. O paciente apresentava hipertensão arterial sistêmica e hiperuricemia, ambas compensadas. Seu pai tinha coluna vertebral "soldada" e sua mãe cifose dorsal patológica. No exame neurológico observava-se cifose torácica aumentada. Apresentava dor espontânea no terço médio da região torácica paravertebral, que piorava durante a hiperextensão. Existia sutil, porém nítido sinal de hipotrofia muscular na região inferior da nádega esquerda. Havia déficit motor grau IV nos MMII, de predomínio proximal mais à E. Os reflexos musculares estavam normais, exceto os reflexos patelar direito e aquileos, que estavam abolidos. Reflexos cutâneo-plantares indiferentes. Ausência de alterações objetivas sensitivas. No exame neurológico dinâmico, antes, durante e depois de deambular 2 Km, não houve claudicação intermitente e o exame objetivo foi semelhante ao realizado em repouso. O estudo do líquido cefalorraqueano mostrava proteinorraquia de 71 mg/dL. As radiografias simples da coluna vertebral mostravam acentuação da cifose torácica, esclerose reativa com irregularidades das bordas das vértebras torácicas e sinais de espondilose deformante em toda coluna. Na mielografia visualizava-se acentuação da cifose torácica e amputação dos espaços pré-medulares em D7-D8-D9. A tomografia computadorizada da coluna (TCC) mostrava protrusões discais em L4-L5 e L5-S1 sem compressão do canal medular e sinais de doença osteoarticular degenerativa sacro-iliaca. As imagens de ressonância magnética nuclear (RMN) mostravam pequeno hemangioma do corpo vertebral de L5, discreta protusão discal de L5-S1, cifose torácica angulada em D8-D9-D10, corpo vertebral cuneiforme em D8-D9-D10, irregularidades dos corpos vertebrais com aspecto foliáceo (Fig 1) e hérnia discal torácica anterior em D7-D8 em posição médio lateral E, comprimindo a medula (Fig 2). O estudo eletro-neuromiográfico nos quatro membros foi normal. Seus sintomas desapareceram paulatinamente com repouso relativo, orientação postural e uso de sapatos ortopédicos. Foi prescrito fenobarbital e vasodilatador periférico que foram usados irregularmente e por pouco tempo. Até o presente o paciente vive clinicamente assintomático.

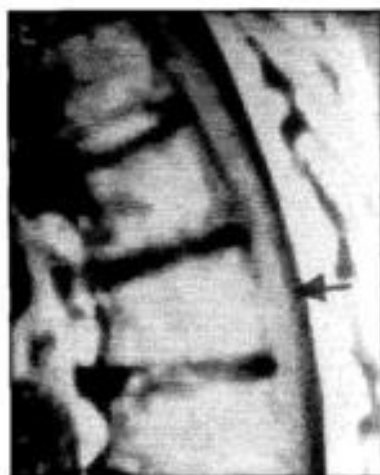


Fig 1. Paciente JFAF. RMN mostrando cuneiformização dos corpos vertebrais dorsais.

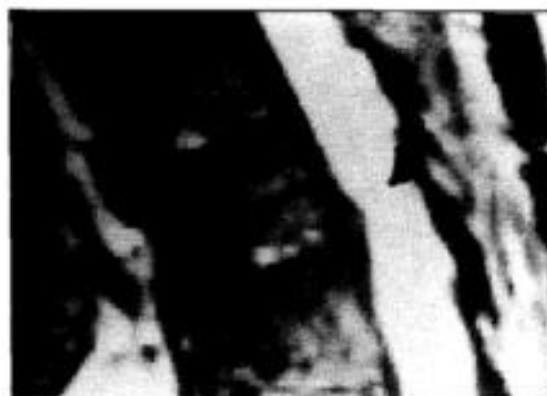

Fig 2. Paciente JFAF. RMN mostrando hérnia discal dorsal comprimindo a medula e corpos vertebrais foliáceos.

Tabela 1. Revisão de 22 casos de hérnias discais na DS registrados na literatura de 1951 a 1987.

Caso	Idade (anos)	Sexo	Hérnia discal	Síndrome clínica	Tratamento	Evolução
1	49	F	D9-D10	P	L	RI
2	55	F	D8-D9	P	AA	RC
3	61	M	D11-D12	P	A P-L	RC
4	27	M	D8-D9	P-R (D9-D10)	A P-L	RC
5	30	M	D8-D9	P-R (D8-D9)	A P-L	RC
6	35	M	D8-D9	P-R (D8-D9)	A P-L	RC
7	49	F	D9-D10	P	L	RI
8	55	F	D8-D9	P	AA	RI
9	61	M	?	P	A P-L	RI
10	27	M	D8-D9	P-R (D9-D10)	A P-L	RC
11	30	M	D8-D9	P-R (D8-D9)	A P-L	RC
12	34	F	D10-D11	CE-R	L	RC
13	36	M	D4-D5 D8-D9	P-R (D10-D11)	A P-L	RC
14	46	M	D10-D11	P	L	PP
15	17	M	D7-D8 D8-D9	P	L	RC
16	42	F	Dorsal-infer	P	?	Estável
17	61	F	D6-D7 D9-D10	P	L	RC
18	16	M	D5-D6-D7	P	Co	RC
19	16	M	D7-D8	P	L	RC
20	18	M	D11-D12-L1	P	Co	RC
21	25	M	D5-D6-D7	P	Co	RC
22	52	M	D10-D11	P-R (D10-D11)	A P-L	RC

P, paraparesia; R, radicular; CE, cauda equina; L, laminectomia; AA, abordagem anterior; A P-L, abordagem póstero-lateral; Co, conservador; RC, recuperação completa; RI, recuperação incompleta; PP, paraplegia permanente.

COMENTÁRIOS

Complicação neurológica em pacientes DS é raridade^{1,3,8,10}. De 1951 até 1987 encontramos 22 casos publicados na literatura de hérnia discal torácica na DS sendo 15 no sexo masculino e 7 no feminino. A média de idade foi de 38,1 anos, com idades limites de 16 e 61. Quatorze casos com paraparesia, 7 com paraparesia associada a síndromes radiculares e 1 com síndrome da cauda equina plus. De 18 casos operados, 14 tiveram recuperação completa num período de 1 mês a 2 anos, 3 ficaram parcialmente recuperados e 1 paraplégico. Três casos não operados recuperaram-se completamente e de 1 caso não foi mencionado o tratamento. Mostra-se um caso de hérnia torácica assintomática sem relação com o quadro clínico do paciente e em que o tratamento conservador por 6 meses se mostrou eficaz para as duas patologias ao contrário do Caso 19 da Tabela 1. Também se enfatiza o diagnóstico diferencial entre a sintomatologia da hérnia discal torácica^{4,6,10,11,13,22} e as síndromes radiculares oriundas das degenerações ósteo-ligamentares da coluna vertebral sem herniações, como Milgron e col.⁹ citaram num caso de neuropatia do nervo femoral.

Segundo Lesoin e col.⁷ é necessário estabelecer quais as reais indicações de discectomia em pacientes sintomáticos, com hérnia de disco torácica e que tiveram DS. Esta decisão deve ser discutida em função do tipo de lesão e da possibilidade de regressão espontânea. Quando o sofrimento neurológico é discreto, essencialmente radicular, um acompanhamento clínico é possível, como mostra nossa observação. O desaparecimento dos fenômenos dolorosos deve fazer evocar a regressão

da protrusão da hérnia que pode ser observada em alguns casos e confirmada pela mielografia, TC ou RMN como ocorreu neste caso, o que não exclui o fato de poder extrusar novamente com atividades rotineiras. É possível que a protrusão discal torácica que aparece durante a DS seja mais frequente do que tem sido descrito. Quando há lesão completa das longas vias e esfinterianas, a maioria dos autores com experiência advoga tratamento neurocirúrgico. Nos casos de extrusão discal abaixo de D9, deve-se fazer arteriografia medular para precisar a zona de penetração da artéria de Adamkiewicz.

Acreditamos que durante a idade adulta de um paciente com sintomatologia de hérnia de disco torácica, mesmo sem mielopatia ou síndrome plurirradicular, seja de bom alvitre procurar a DS como o diagnóstico etiológico.

REFERÊNCIAS

1. Bouchez B, Arnott G, Combelles G, Pruvo JP. Compression médullaire par hernie discale dorsale: une complication de la maladie de Scheuermann. *Rev Neurol (Paris)* 1986, 142: 154-158.
2. Bradford D, Garcia A. Neurological complication in Scheuermann disease: a case report and review of the literature. *J Bone Joint Surg* 1969, 51-A: 567-572.
3. Dreyfus P, Six B, Dorfman H, de Seze S. La hernie discale dorsale. *Sem Hôp Paris* 1972, 48: 3045-3052.
4. Epstein BS. Afecciones de la columna vertebral y de la medula espinal. Ed 3. Barcelona: JIMS, 1981, p 617-622.
5. Lesoin F, Bouchez B, Rousseaux M, Villette L, Pruvo JP, Autrique A, Jomin M. Hernies discales dorsales et maladie de Scheuermann: six observations. *Sem Hôp Paris* 1986, 62: 91-94.
6. Lesoin F, Rousseaux M, Dubois F, Leys D, Pruvo JP, Petit H, Jomin M. Souffrance radiculo-médullaire et maladie de Scheuermann: 12 observations. *Rev Med Interne* 1987, 8: 39-46.
7. Lesoin F, Rousseaux M, Viaud C, Leys D, Prudo JP, Jomin M. Syndrome radiculo-médullaire au cours de la maladie de Scheuermann. *Rev Rhumat* 1985, 52: 57-59.
8. Normelli HCM, Svensson O, Aaro SI. Cord compression in Scheuermann's kyphosis: a case report. *Acta Orthop Scand* 1991, 62 (1): 70-72.
9. Milgrom C, Kaplan L, Liberti S, Robin GC. Femoral nerve neuropraxia secondary to repetitive trauma in a patient with juvenile lumbar osteochondrosis: differential diagnosis of an osteolytic lesion with a neurologic deficit. Report of a case. *Clin Orthop Rel Res* 1984, 190: 135-137.
10. Ryan MD, Taylor TKF. Acute spinal cord compression in Scheuermann's disease. *J Bone Joint Surg* 1982, 64-B: 409-412.